Биоматериалы, используемые в регенерации кости: гистологические результаты

Adriano Piattelli

ОБЬЕКТИВ ПОИСКА

Целью данного исследования является оценка гистологически поведение различных биоматериалов, используемых в различных техниках регенерации костной ткани в челюстно-лицевой хирургии. Многочисленные материалы были использованы в методах регенерации кости, с высоким процентом успеха имплантатов, вставленных в обработанных зонах; Тем не менее, несколько исследований выявили количество и качество регенерированного кости, важний для остеоинтеграции имплантатов. Идеальный материал для имплантата должен иметь, среди других характеристик,то что он должен быть полностью рассасывающимся и должен заменать жизненную кость. Некоторые из биоматериалов, наиболее часто используемых являются аутологичной костью, трикальцийфосфат, кость деминерализованная или минерализованная, как гидроксиапатит, как неорганической бычьей кости, как сульфат кальция. Золотым стандартом биоматериалов, конечно же являеться, аутокость. Использование аутокости так же имеет свои недостатки: количество изьятой ткани из полости рта ограничено, и именно поэтому мы находим, например, мало доказательств в синус-лифтинге. Для востоновления большего количества кости,были разработаны хирургических методы, которые обеспечивают изъятие кости из внеротовых полостей рта. Эти методы, однако, не свободны от послеоперационных рисков, что делает более трудным психологический подход с пациентом, который должен быть подвергнут к второй хирургической операции.

Материалы и методы

Были проанализированы 6 каронок кости для каждого разного типа биоматериала, взятого от пациентов, перенесшех операцию большой верхнечелюстной пазухи , горизонтальной и вертикальной регенерации роста альвеолов, направленной на регенерацыю костной ткани. Сборы, выполненные с резаком кости с внутренним диаметром 2 мм и через 6-8 месяцев после трансплантa, были зафиксированы 10% в формалине, обезвоженные в масштабе спирта в увеличенной градуацыи, затем введены в LR Белый (Лондон Смола, Беркшир, Великобритания). Биологические образцы были секцыонированны вдоль большой оси, через сестему резки с алмазным диском, за тем чтобы получить препараты в 200 мкм микрон толщины. Полученные срезы, были доведены до толщены 50 мкм микрон с помощью системы микро-истиранию ("Точная 1 Автоматическая система« от Ассинг, Рим). И, наконец, после шлифования,они были окрашены в толуединовый и в кислоты фуксины (розовые) и наблюдались с помощью оптического микроскопа в прямом и поляризованным свете (Leitz Laborlux, Германия). Гистоморфометрический анализ проводился с использованием компьютерного драмов (AMD) 1800 M.Z., сопряженна с видеокартой оцифровки настоящих цветов с входом RGB (Matrix Vision GMbh),цветная камера 3CCD, JVC KY-F55B и с одним программным (software) Image-Pro Plus 4,5 (Медиа кибернетики Inc. изображения и компьютерs Snc Милан, Италия). Захваченные изображения были проанализированы с помощью программного обеспечения, упомянутого выше, и ,было высчетано количество минерализованной костной ткани, количество биоматериала соединения и количество пространств мозга.

Результаты

Автологическая кость

Аутологеская кость гистологически представлялась на внешний вид, как искусственная кость. Все частицы аутокостьи были окружены вновь образованной костью .Не натуральная кость вела себя как остеокондуктивный материал. Аутологичная кость, как правило, испытывала очень медленный процесс рассасывания. Гистоморфометрическое обследование показало, что процент новообразованной кости составлял 42%, пространства мозга составляли 40%, в то время как остальная аутологичная кость составляла 18%.

Деминерализованная кость (DFDBA)

Частицы деминерализованной кости, которые находились рядом с существующей костью были окружены новообразованной костью, в то время как частицы, расположенные на большем расстоянии не проявляли никаких признаков минерализации и остеогенеза. В других областях можно было наблюдать частицы еще минерализирыванные, которые находились внутри вновь образованной костной ткани, произведенные с помощью остеобластов в активной фазе. Процесы новой минерализации присутствовали на границе раздела между новообразованной костью и не минерализованной матрицы. Внутри неминерализованной матрицы были найдены зародыши минерализации, которые, как правило пытались

сливаться друг с другом, превращая частицы неминерализированной кости цвета почти похожие нормальной кости. В некоторых случаях, частица неминерализованной кости была полностью окружена новообразованной костью. Трабекулы новообразованной кости показали различные микроскопические аспекты: некоторые имели вид пластинчатой зрелой кости, а в других были аспекты дистрофической минерализованной ткани, не ламинированного, похожая на дентин средишарових и с наличием больших зазоров. В некоторых частях вокруг частиц DFDBA можно было наблюдать воспалительный инфильтрат. Частицы показались плохо рассасывающимися и были обнаружены в образцах, взятых после многих лет. Гистоморфометрическое обследование показало, что процент новообразованной кости был на 29%, пространства мозга представляло 37%, в то время как частицы DFDBA составили 34%. (КАРТИНКА В НИЗУ)

Bio-Oss (БИО-ОСС)

Био-Осс представляет костный биоматериал от происхождения бычьей кости, в котором органический кодекс был денатурирован и удален, оставляя только часть повышенной минерализации. Большая часть биоматериала казалась в окружении вновь образованной кости. Зазоры, присутствующие в частицах расположенных по окраинам казались всегда заполнены остеоцитами, в то время как, в частицах расположенных в более центральной области, в пределах зазоров клеток, наблюдались морфологические отличия от остеоцытов; только в некоторых случаях пробелы оказались пустыми. Было не возможно выделить наличие оптических пустых пространств на границе между образованием костной ткани и Био-Осс. Био-Осс показал плохое впитывание. Гистоморфометрическое исследование показало, что процент новообразованной кости составлял 39%, пространства мозга составили 34%, а остаток Био-Осс составлял 27%. (На картинке bone:кость)

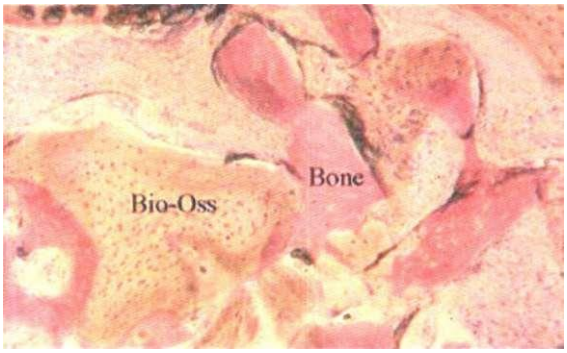

Гидроксиапатит (Idrossiapatite)

Гидроксиапатит Ca10 (P04) (OH)2 в своей естественной форме, выделен из морских кораллов, очень пористый; наоборот как синтетические формы оказываются очень керамическими или (фарфоровыми), чья пористая и химическая растворимость аказалась очень маленькой и могут бить проверены с производством. Большинство частиц гидроксиапатита были окружены костью. В некоторых случаях, частицы казались укреплены новообразованной костью различной толщины. Небольшие пространства мозга присутствовали между частицами, и в нутрии этих пространств, наблюдались мезенхимальные клетки и некоторые капилляры. Гистоморфометрический анализ показал, что процент вновь образованной кости составлял 41%, пространства мозга составляли 30%, в то время как остаточная гидроксиапатита составляла 31%.

Biocoral

BIOCORAL состоит в основном из карбоната кальция в форме арагонита (97-98%), стронция, фторида, магния, натрия, калия. Обладает пористостью более 45%, при этом поры составляют примерно 150(микрон) диаметра. Частицы BIOCORAL оказались присоединенными от вновь образованной костной ткани. Между BIOCORAL и вновь образованной костью не удалось наблюдать оптическое присутствие пустых пространств. В некоторых областях на поверхности гранул BIOCORAL наблюдались области впитывания. Образование кости, начиналось непосредственно на наружной поверхности биоматериала: в некоторых случаях, рядом с частицами биоматериала, можно было наблюдать присутствие мезенхимных клеток, которые превращались в преостеобластов и остеобластов и наличием остеоидной матрицы. Воспаленных клеток не наблюдалось. Изредка присутствовали небольшие капилляры в пространствах мозга, расположенных между частицами. Гистоморфометрическое обследование показало что процент вновь образованной кости составлял 42%, пространства мозга составляли 40%, в то время как остаточный биоматериал составлял 18%. (КАРТИНКА В НИЗУ)

Biovetri(БИОСТЕКЛО)

Biovetri (BV) изготовлены из спецыальных гранул активного стекла и аморфного, 300-350 ММВ (микрон) в диаметре, состоящий в свою очередь на, 45% Si02, на 24,5% CaO, на 24,5% на Na02 и от 6% в P205. Виостекло становится липким после вступления в контакт с кровью, факт тот что он способствует манипуляции; может, таким образом, быть применены непосредственно в место дефекта, или в смеси друг с кровью пациента. Частицы биостекла были окружены вновь образованной костью, и наблюдение при большом увеличении костной зоны и биостекла не выявляло оптических пустых пространств; в некоторых частицах было невозможно отличить частицу кости в контакте с ним. Вновь образованная кость, как правило, пыталась объединить все частицы вместе. Ни в какой области не наблюдалась кавитация частиц с образованием новой кости, котороя наоборот начала формироваться вокруг внешней части гранул. Гистоморфометрическое исследование показало, что процент новообразованной кости составлял 40%, пространства мозга составляли 43%, в то время как остаток биоматериала составлял 17%.

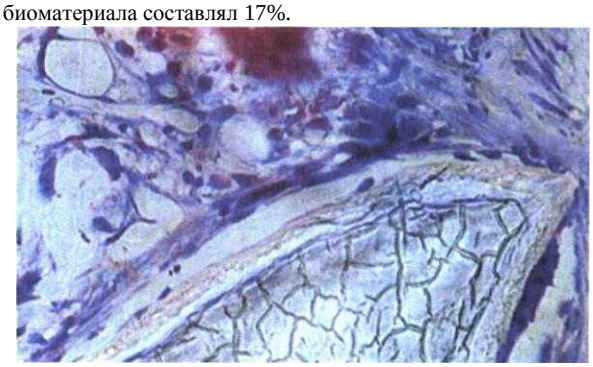

Fisiograft (Фисиографт)

Это синтетический, рассасывающийся материал, образован из полимера полимолочной и полигликолевой кислоты, который деградирует в течение 50-60 дней. В биопсии присутствала кортикальная зрелая кость, со признаками

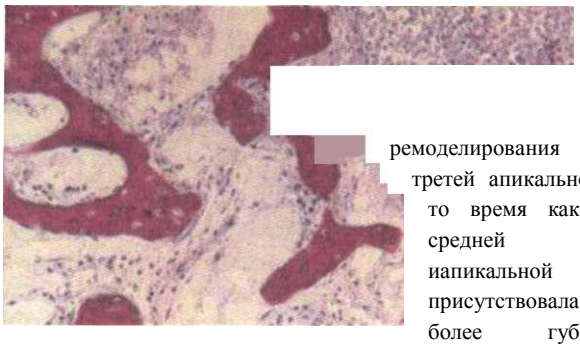

ремоделирования в третей апикальной, в то время как в средней иапикальной присутствовала более губчатая кость. В некоторых частицах было возможно наблюдать еще не минерализованную кость. Не наблюдались воспалительные эффекты. (КАРТИНКА В НИЗУ)

Pep-Gen P 15

Пеп-Ген Р-15 является новой комбинацией частицы гидроксиапатита , полученной из бычьей природной кости (ПРО), на котором впитывается синтетический пептид (С-15), способный связывать клетки. Пористый гидроксиапатит, полученный из бычьей кости, имеет размер пор 250-420 (микрон). Матрица с пептидом имеет свойства коллагена в продвижении соединения, миграцию и дифференцировку клеток. На самом деле было видно что этот материал способствует связыванию и пролиферацию переодонтных фибробластов на частицах природного и синтетического гидроксиапатита и позволяет миграцию тех частиц на (агарозном) геле. Гистологически, большинство частиц не показали каких-либо признаков впитывания и они были полностью окружены зрелой костью. Кость была в непосредственном контакте с частицами биоматериала и не присутствовали зазоры между материалом и костью. Не присутствовали клетки с воспалительным эффектом или многоядерных клеток вокруг частиц биоматериала. Гистоморфометрический анализ подчеркнул процент минерализованной кости в 40%, процент частиц Пеп-Gen Р-15 в 23%, в то время как пространства мозга составляло 37%. (КАРТИНКА В НИЗУ)

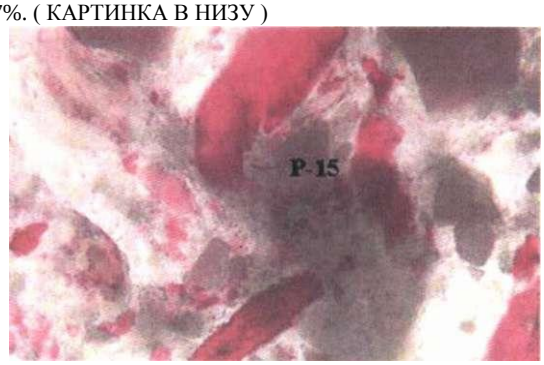

Сульфат кальцыя

Наблюдение при малом увеличении, показало вновь образованную костную ткань с большими остеоцытарними пробелами. В некоторых частицах наблюдались маленькие остатки сульфата кальция, темно-серого цвета по внешнему виду, окружены клетками и костью фагоцитарной активностью. А так же были заметны, остатки фосфата кальция, которые появлялись как различные колонизированны мезенхимальными клетоками и предположительно биологической жидкостью. Ни в какой области не встречались воспалительные клетки. Наблюдение гистологических препаратов в поляризованном свете, позволила улучшить оценку мелких частиц клеток сульфата кальция, которые имели особенность двойного лучепреломления. Гистоморфометрический анализ подчеркнул процент минерализованной кости в 48%,процент сульфата кальция в 13%, в то время как остаток мозга показывал 39% . (КАРТИНКА В НИЗУ)

Обсуждение

Многочисленные клинические исследования подчеркнули высокий процент выживания вставленых имплантатов в регенерированную кость с различными биоматериалами. Во

всех исследованных образцов наблюдалось присутствие новообразованной кости, которые соединяли частицы разных биоматериалов; все рассматриваемые биоматериалы в данном кратком обзоре привели к формированию новой костной ткани. Явления образования новой костной ткани являются недостаточными для прояснения полезности биоматериала по отношению к другому. Таким образом, в нашем исследовании было учтено также количество минерализованной костной ткани, количество пространств мозга и количество оставшегося биоматериала. Принимая во внимание эти параметры были найдены различия между разными биоматериалами, особенно в том что касается количества остатка биоматериала. Фисиографт (Fisiograft) являеться более впитывающемся биоматериалом,с последующим сульфатом кальция, биостекло (Biovetri), Biocoral, Гидроксиапатит, Pep-Gen P-15, Bio-Oss и DFDBA.

Благодарности
Мы благодарим за сотрудничество Доктора Antonio Scarano, Доктора Giovanna Petrone, Доктора Giovanna lezzi, Доктора Giovanna Orsini, Доктора Vittoria P errotti.

Библиография

Piattelli A, Cordioli GP, Trisi P, Passi P, Favero GA, Meffert RM. Свет использыванный в конфокальной лазерной сканирующей микроскопической оценки гидроксиапатита моделей резорбции в медуллярной и кортикальной кости. Int J Oral Лицевые Имплантаты 1993;8:309-315.

Colangelo P, Piattelli A, Barrucci S, Trisi P. Formisano G, Caiazza S. Регинерацыя кости под руководством рассасывающиемися коллагеновых мембран на кроликах : исследование. Implant Dent 1993;2:101-105

Piattelli A, Trisi P. Romasco N, Mangano C, Donzelli R. Свет и лазерный сканирующий микроскопический анализ гидроксиапатита, используемого в переодонтальных дефектов в человеке: свидетельствуют о других дефектов резорбции в минерализованной кости и костном мозг ном пространстве .Bull Group Int Rech Sci Стоматология и Ортодонтология (Stornatol Et Odontol) 1993;36:115-120

Simion M, Dahlin C., Trisi P, Piattelli A., Качественный и количественный сравнительный анализ различных материалов наполнения, используемых для регенерации костных тканей: контролируемые клинические исследования.(Int J Periodont Rest Dent) Пародонта Отдых Дент 1994; 14: 199 215

Simion M, Trisi P, Piattelli A. Вертикальный гребень с использованием для увелечения мембранной технологии, связанные с имплантатами. (Int J Periodont Rest Dent) пародонта Отдых Дент 1994: 14: 497-511

Piattelli M., Scarano A, Piattelli A. Вертикальная гряда увеличение использования рассасывающийся мембран: случай Выполнен . J Periodontol 1996;67:161-164

Piattelli A, Scarano A, Russo P, Malar asso S. Эволюция направленной регенерации кости (GBR) эксперимент на кролике. Голине с помошью рассасывающих и не рассасывающих мембран. Биоматериалы(Biomaterials)1996; /7:791-796

Piattelli A, Scarano A, Corigliano M, Piattelli M. Сравнение регенерации кости с использованием лиофилизированных минерализованных и неминерализованных костей аллотрансплантa. :гистологические и гистохимические исследования на человеке. Биоматериалы (Biomaterials)1996;17:1127-1131

Donath K, Piattelli A. Реакция костной тканина деминерализированной лиофилизированной кости в сочитании с барьерами мембраны- PTFEв человеке . Eur J Oral Sci 1996;104:96-101

Simion M, Trisi P, Piattelli A. Направленная регенирация кости с e-PTFE ассоциироваемой мембраной с трансплантом DFDB:гистологический и гистохимический анализ на человеческом импланте получен после 4 лет исследования. Int J Periodontal Rest Dent 1996;16:339-347

Piattelli A, Scarano A, Paolantonio M. Формирование кости внутри промежутков материалов в e-PTFE мембран:световой микроскоп и гистохимические исследования в человеке. Биоматериалы (Biomaterials)1996; 17:1725-1731

Piattelli A, Scarano A, Mangano C. Клинические и гистологические аспекты керамического фосфата кальция (BCP) (ППГ) используют в связи имплантации . Биоматериалы (Biomaterials)1996;17:1767-1770

Piattelli A, Scarano A, Vaia E, Matarasso S. Гистологическая оценка об перимплантной кости вокруг плазменных распылений не погруженных титановых имплантов извлеченных из человека: доклад двух случаях . Биоматериалы (Biomaterials)1996;17:2219-2224

Simion M, Scarano A., Gionso L, Piattelli A. Направленная регенерация кости, используя рассасывающиеся и не рассасывающиеся мембраны: сравнительное и гестологическое изучение в человеке. Int J Oral Лицевые импланты (Maxillofac Implants)1996; 11:735- 742

Piattelli A, Piattelli M, Scarano A. Одновременная демонстрация щелочной и кислотно-фосфатной деятельности в кости, в имплантант внутренней кости и на основе роста эпифизарной синтетической встроенной деминералезированной ткани. Биоматериалы (Biomaterials) 1997; 18:545-549

Piattelli A, Podda G, Scarano A. Клинические и гистологические результаты в альвеолярном расширение хребта с использованием кораллового карбонат кальция. Биоматериалы (Biomaterials)1997; 18:623-627

Piattelli A, Scarano A, Piattelli M. Микроскопическая и гистохимическая валютация деминерализованной сублимацыонной сушки кости алонтрансплантата в сочетании с размещением импланта: клинический случай . Int J Periodont Rest Dent 1998; 18:355-361

Piattelli M, Favero GF, Scarano A, Orsini G, Piattelli Реакция кости на неорганическую бычью кость (Bio-Oss)используемых в процедурах(sinus lifting) : гистологический долгосрочный доклад от 20 случаев в человеке. Int J Oral лицевые импланты (Maxillofac) Implants 1999;14:835-840

Piattelli A, Scarano A, Piattelli M, Coraggio F, Matarasso S. Регенирация кости с помошью биостекла (bioglass): экспериментальное исследование в голени кроликов. зубной имплант (Oral Impianto)! 2000;26:257-261

Orsini M, Orsini G, Benlloch D, Aranda JJ, Lazaro P, Sanz M, De Luca M, Piattelli A. Сравнение сульфата кальция и аутогенного костного трансплантa с биопоглащаемыми мембранами и аутогенной трансплантной костью в лечение внутрикостных дефектов периодонта. A split-mouth study (исследование рта) J Periodontal 2001; 72:296:302.

Paolantonio M, Scarano A, Di Placido G, Tumini V, D'Archivio D, Piattelli A. Лечение пародонтоза в человеке с помощью органической бычьей костью и бычьей (peritonaeum) происходящих от коллагенов мембраны. Клинический и гистологический случай. Int J Восстановительная Зубная Пародонтология (Periodontics Restorative Dent) 2001;21:505-515

Strocchi R, Orsini G, lezzi G, Scarano A, Rubini C, Pecora G, Piattelli A. Регинерацыя кости сульфатом кальция: доказательства повышенной апгиогенеза у кроликов. J Зубные Импланты (Oral Impiantai)2002;28:273-278

Piattelli A, Degidi M, Di Stefano D, Rubini C , Fioroni M, Strocchi R. Плотность микро сосудов в альвеолярной регенерации хребта с антологичной и аллопластической костью. Зубной имплант (Implant Dent)2002;11:370-375

Degidi M, Scorano A, Piattelli A. Регенерация альвеолярного хребта с использыванием титановых (titanium micromesh) с аутологичной и отточенной расширенной мембраной. J Зубные Импланты (Oral Implantol) 2003;29:86-90

Orsini G, Vinci R, Bianchi AE, Piattelli A. Гистологическая оценка в человеке с помошью использывания ввода аутогенной черепашьей кости в верхнюю челюсть: отчет о двух случаях. Int J Зубные Лицевые Импланты (Oral Maxillofac Implants) (в печати)

Carinci F, Pezzetti F, Volinia S, Francioso F, Arcelli D, Caramelli E, Degidi M, Piattelli A. P15 Связывание клеток (Domain) Домен полученный из коллагена: анализ MG63, остеобластов клеток, ответ с помощью микрочипов технологии . J Periodontol (в печати).

Serino G, Biancu S, lezzi G, Piattelli A. Сохранение хребта после экстракции зуба с помошью полилактида и полигликолида в пространтво наполнения: клинические и гистологические исследования в человеке. Clin Oral Impl Res (в печати)

Orsini G, Ricci J, Scorano A, Pecora G, Petrone G, lezzi G, Piattelli A. Исцеление дефекта кости с помощью сульфата кальция и цемента (медицинского): экспериментальное исследования кроликах. J Biomed Mater Res (в печати)

	OSSO NEOFORMATO	*SPAZI MIDOLLARI*	*MATERIALE RESIDUO*
OSSO AUTOLOGO	**42%**	**40%**	**18%**
DFDBA	**29%**	**37%**	**34%**
BIO-OSS	**39%**	**34%**	**27%**
IDROSSI APATITE	**41%**	**30%**	**31%**
BIOCORAL	**42%**	**40%**	**18%**
BIOVETRI	**40%**	**43%**	**17%**
FISIOGRAFT	**.....43% .....**	**56%**	**1%**
PEP-GEN P-15	**40%**	**37%**	**23%**
SOLFATO DI CALCIO	**48%**	**39%**	**13%**

	ОБРАЗОВАННАЯ КОСТЬ	ПРОСТРАНСТВА МОЗГА	ОСТАТОЧНЫЙ МАТЕРИАЛ
Неживая кость	42%	40%	18%
DFDBA	29%	37%	34%
BIO-OSS	39%	34%	27%
ГИДРОКСИАПАТИТ	41%	30%	31%
BIOCORAL	42%	40%	18%
BIOVETRI (био стекло)	40%	43%	17%
FISIOGRAFT	43%	56%	1%
PEP-GEN P-15	40%	37%	23%
СУЛЬФАТ КАЛЬЦЫЯ	48%	39%	13%